Riunione congiunta SIN - SNO
Triregionale
Liguria Piemonte Valle d'Aosta

AC HOTEL
Torino, 7-8 ottobre 2016

COMUNICAZIONI SU PATOLOGIE NEUROMUSCOLARI IN EMERGENZA URGENZA

Malattia di Pompe

L. Vercelli, T. Mongini

Caso clinico 1

Uomo di 66 anni
Giunge in PS per cefalea improvvisa "colpo di fulmine" due ore prima, con lieve successiva confusione mentale
APR: Storia di crisi comiziali morfeiche dall'età di 13aa, trattate fino all'età di 27 aa

TC encefalo: sospetta emorragia subaracnoidea
Angiografia: aneurisma sovraclinoideo ICA sx

Agli ematochimici CK 1600 U/L

Il paziente NEGA crisi comiziali nelle giornate precedenti
Escluse patologie cardiache acute (CAD, pericarditi)

Caso clinico 1

Successivo intervento NCH per aneurisma cerebrale; buon decorso post operatorio

Nei mesi successivi….

CK persistentemente elevata (valori di 1000 U/L)

EMG: sofferenza miopatica diffusa

EON: iperlordosi lombare, modesta ipotrofia dei mm della coscia e dei mm. pettorali, scapole alate senza stacco, NC indenni

AF: fratello deceduto per “distrofia muscolare” non meglio precisata all’età di 25 anni

Scarsa prestanza fisica da sempre

Talora episodi di dispnea, specie in clinostatismo, interpretati come “asma bronchiale” (mai fumato, mai eseguite prove respiratorie)

↓

BIOPSIA MUSCOLARE

Caso clinico 1

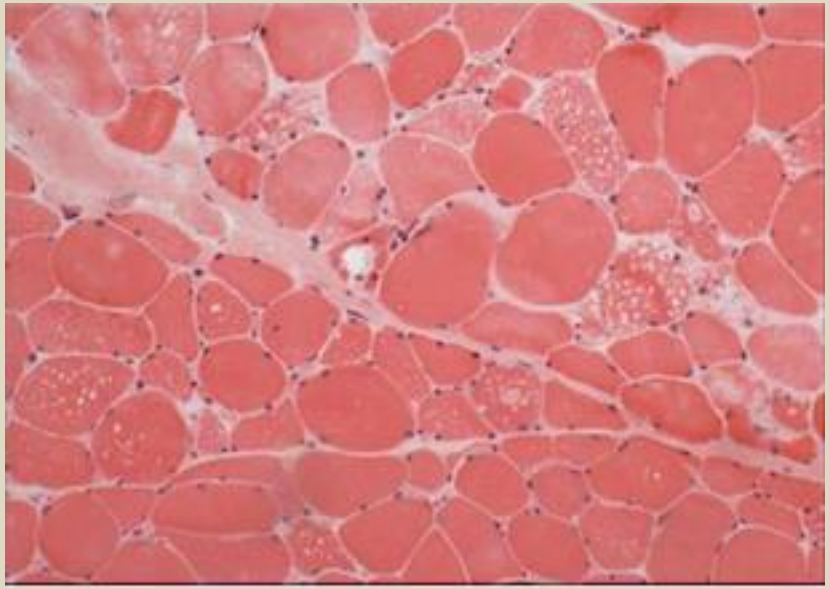

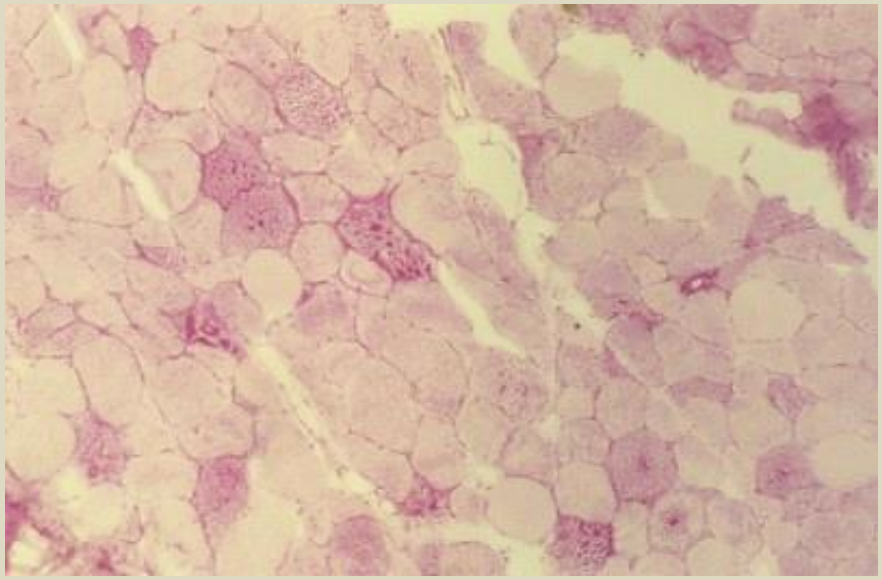

Caso clinico 1

Dosaggio maltasi acida:
0.21 mg glucoso/min/GTF (2.57+0.82)
0.003 mg glucoso/min/mg proteine (0.034+0.017)

↓

Glicogenosi di tipo 2 (Malattia di Pompe)

Caso clinico 1

Deceduto in ospedale a 66 anni due settimane dopo la biopsia per arresto respiratorio con conseguente bradicardia e coma

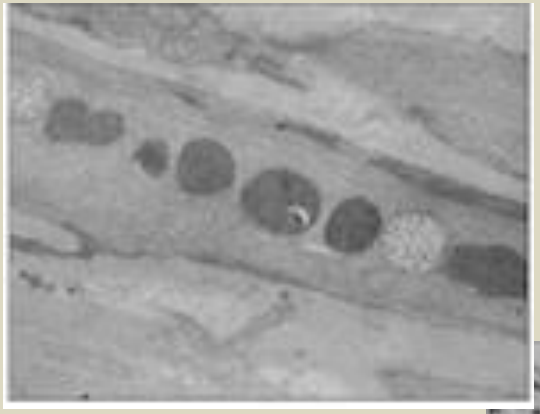

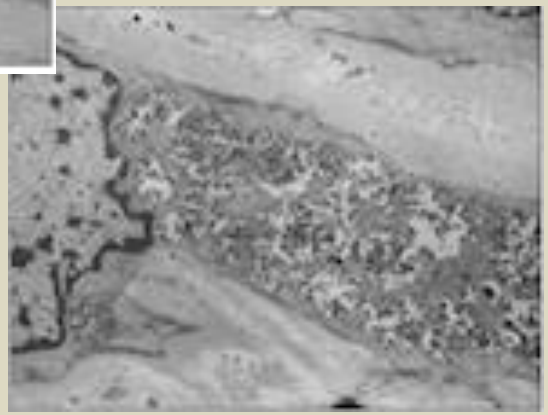

Caso clinico 2

Paziente di 55 anni, maschio

Da alcuni giorni tosse con escreato, affaticabilità respiratoria. T 37.5°C

Accesso in PS per dispnea ingravescente
Il medico del PS nota una asimmetria palpebrale ➔ Neurologo

EON: modesta debolezza muscolare nei territori prossimali 4 arti, iperlordosi lombare, ptosi palpebrale OD, mai diplopia, restanti NC indenni
RX torace: rinforzo trama broncovascolare, non focolai
Ematochimici CK 300 U/L (escluse patologie cardiache, D-dimero n.n.)

EGA: p02 83 pCO2 43 pH

Caso clinico 2

Necessità di NIMV nei giorni successivi, che proseguirà al domicilio nelle ore notturne

Nel frattempo…

Ab anti recettore Ach: negativi

EMG+ stimolazione ripetitiva ripetitiva (3 e 20 Hz): non decremento, VC di norma; sofferenza miopatica a livello prossimale arti inferiori

<u>Esclusa miastenia Gravis, Sn Lambert Eaton, Miller-Fisher</u>

Dosaggio maltasi acida su dried blood spot: 3.3 (v.n. >6 nM/h/ml)

Lattato basale: di norma

↓

BIOPSIA MUSCOLARE

Caso clinico 2

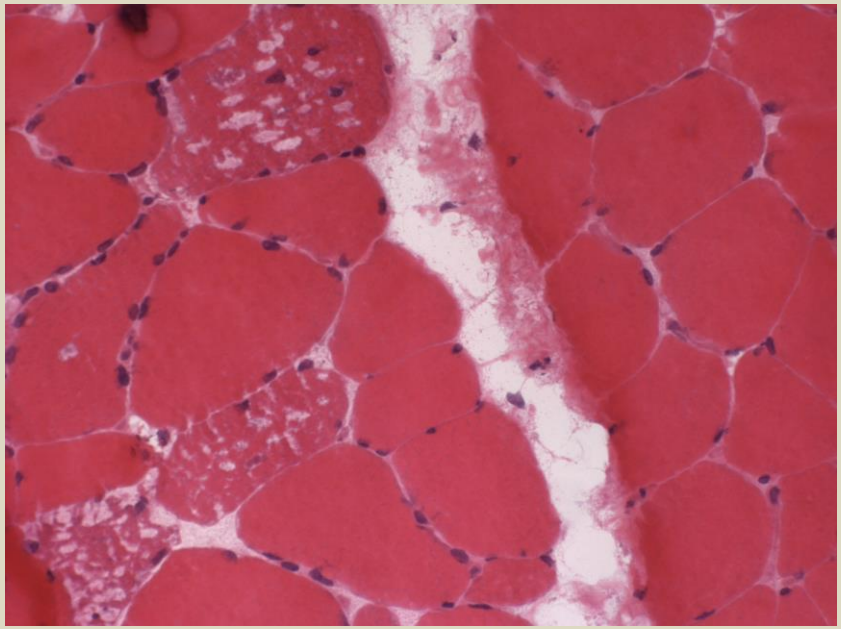

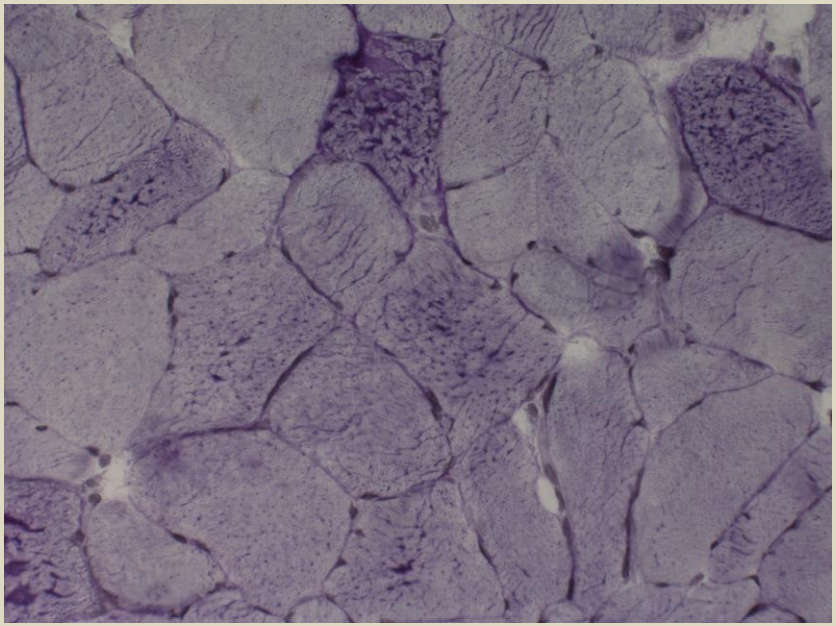

dosaggio maltasi acida:
0.28 mg glucoso/min/GTF (0.50-5.55)
0.005 mg glucoso/min/mg proteine (0.011-0.100)

Analisi molecolare per GAA:
<u>mutazione in eterozigosi IVS1 e 525delT</u>

Glicogenosi di tipo 2 (Malattia di Pompe)

Malattia di Pompe, forma tardiva (LOPD)

Malattia autosomica recessiva con decorso progressivo e debilitante

Deficit dell'enzima lisosomiale alfaglucosidasi acida (GAA) o maltasi acida

Nel 60% dei casi causa perdita della deambulazione e insufficienza respiratoria in età variabile

Viene riportato un ritardo diagnostico ancora importante (7-10 anni)

Nel 50% dei pazienti esordisce con debolezza dei cingoli

Nel 30% dei pazienti esordisce con iperCKemia

Malattia di Pompe, forma tardiva (LOPD)

CK aumentata: valori tra 200-1000 U/L; talora normale

EMG solitamente miopatico; attività spontanea (scariche ripetitive complesse, scariche pseudomiotoniche); talora segni neurogeni

Dosaggio maltasi acida (DBS, linfociti, fibroblasti, tessuto muscolare): ridotto

Biop alla
colc me
infia

Ana 17

ELSEVIER

Molecular Genetics and Metabolism

Volume 109, Issue 2, June 2013, Pages 171–173



Screening for later-onset Pompe's disease in patients with paucisymptomatic hyperCKemia

Marco Spada[a, 1], Francesco Porta[a, 1], Liliana Vercelli[b], Veronica Pagliardini[a], Loredana Chiadò-Piat[b], Patrizia Boffi[a], Severo Pagliardini[a], Gauthier Remiche[c], Dario Ronchi[c], Giacomo Comi[c], Tiziana Mongini[b]

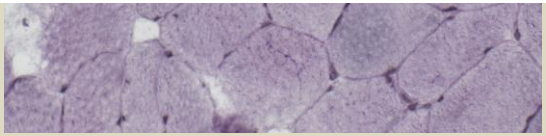

Malattia di Pompe, forma tardiva (LOPD)

Quadro respiratorio

Esordio fino al 30% casi

La % di pz adulti che necessitano della IMV varia tra 11% e 25%, mentre la NIMV 29%

Disturbi del sonno, infezioni respiratorie, dispnea da sforzo ed ortopnea, alterazioni EGA (ipercapnia, ipossiemia)

Riduzione FVC (specie in clinostatismo), riduzione MIP e MEP

Il declino motorio e/o respiratorio pare correlare con la durata di malattia piuttosto che con l'età di esordio

Il coinvolgimento respiratorio e motorio non sono correlati: pz ambulanti ventilati e pz in carrozzina con FVC pressoché normale

Malattia di Pompe, forma tardiva (LOPD)

American Journal of Medical Genetics Part C (Seminars in Medical Genetics) 160C:80–88 (2012)

ARTICLE

Toward Deconstructing the Phenotype of Late-Onset Pompe Disease

ANGELA SCHÜLLER, STEPHAN WENNINGER, NICOLA STRIGL-PILL, AND BENEDIKT SCHOSER*

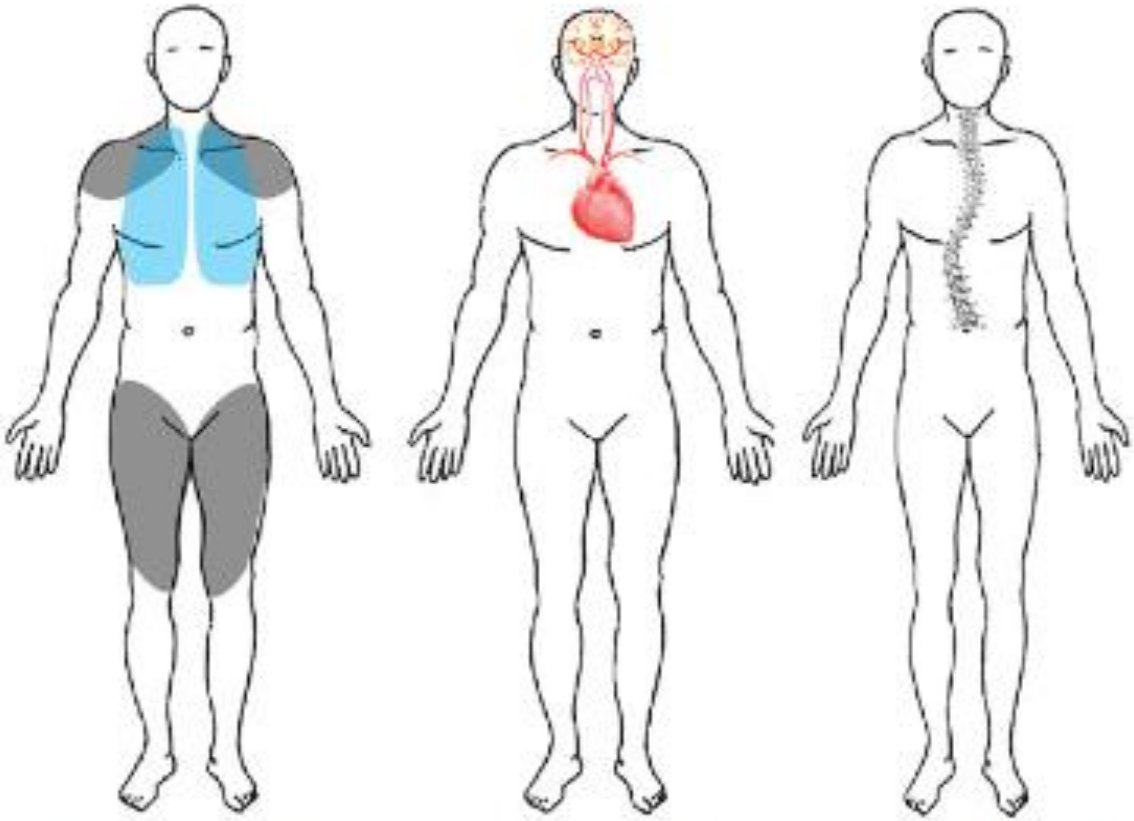

Figure 1. Clinical Manifestation Patterns by organ System Subtypes of Late-Onset-Pompe disease. Left: The Limb girdle and diaphragmatic muscle weakness manifestations. Middle: The Cardio-Cerebrovascular Pattern. Right: The Rigid Spine Syndrome, Scoliosis, and Low Body Weight Pattern. Please note that in all patterns of LOPD a muscular involvement could be found.

J Inherit Metab Dis (2016) 39:391–398
DOI 10.1007/s10545-015-9913-x

ORIGINAL ARTICLE

Intracranial arterial abnormalities in patients with late onset Pompe disease (LOPD)

Federica Montagnese[1] · Francesca Granata[2] · Olimpia Musumeci[1] · Carmelo Rodolico[1] · Stefania Mondello[1] · Emanuele Barca[1] · Maria Cucinotta[1] · Anna Ciranni[1] · Marcello Longo[2] · Antonio Toscano[1]

Received: 20 July 2015 / Revised: 22 December 2015 / Accepted: 23 December 2015 / Published online: 1 February 2016
© SSIEM 2016

Abstract

Background and objectives Pompe disease is a rare metabolic disorder due to lysosomal alpha-glucosidase (GAA) deficiency. It is considered as a multi-systemic disease since, although glycogen accumulation is largely prominent in heart, skeletal and respiratory muscles, other organs can also be affected. As regards the vascular system, few reports have documented cerebrovascular malformations in Pompe patients. The aim of this study was to define the presence and type of intracranial arterial abnormalities in a cohort of late onset Pompe disease (LOPD) patients.

Conclusions These findings differ from what has been previously observed in healthy, aged-matched populations and confirm that cerebral arteries abnormalities, mainly involving the posterior circle, are not so rare in LOPD patients and are often accompanied by a lacunar encephalopathy that might represent a hypoxic-ischemic origin. A CTA or an MRA is recommended, in LOPD patients, for early detection of cerebrovascular malformations as they could lead to life-threatening events such as sub-arachnoid haemorrhage or brainstem compression.

TABLE III. LOPD Manifestations in the Literature (by December 2011)

Finding	% of LOPD patients	Number of patients in cohort	Sources
Lower limb girdle, truncal, diaphragmatic muscular weakness with CK elevation	~80%	>1,000	Boerkoel et al. [1995]; Laforet et al. [2000]; Ausems et al. [2001]; Hagemans et al. [2004]; Hagemans et al. [2005]; Winkel et al. [2005]; Kroos et al. [2007]; Müller-Felber et al. [2007]; Joshi et al. [2008]; Van der Beek et al. [2009]; Bembi et al. [2010]; van der Ploeg and Reuser [2008]; Chien et al. [2011]; Roberts et al. [2011]; Hobson-Webb et al. [2011]
Respiratory muscular Insufficiency	79%	75	van der Beek et al. [2011]
Diaphragmatic weakness	38%	75	van der Beek et al. [2011]
Scoliosis	33%	235	Roberts et al. [2011]
Classic rigid spine syndrome with low BMI		4	Fadic et al. [1997]; Kostera-Pruszczyk et al. [2006]; Laforet et al. [2010]
Low body weight (BMI <18)		15	Kobayashi et al. [2010]; Ravaglia et al. [2010]; Strothotte et al. [2010]; Papadimas et al. [2011]
Cardiac Abnormalities		7/87	Forsha et al. [2011]
Elevated left ventricular mass index		4/74	
Left ventricular ejection fraction <55%		6/74	
Left ventricular hypertrophy		10/74	
Short PR interval		8/74	
Wolff-Parkinson-White Syndrome cardiac arrhythmias		9	Francesconi et al. [1982]; Taharki et al., [2002]; Müller-Felber et al. [2007]; Soliman et al. [2008]; van der Beek et al. [2008]; Forsha et al. [2011]; van der Beek et al. [2011]; Müller-Felber et al., 2007
Vascular abnormalities aortic and cerebral vessels		33	Matsuoka et al. [1988]; Kretzschmar et al. [1990]; Toda et al. [2001]; Anneser et al. [2005]; Laforet et al. [2008]; Refai et al. [2008a]; Refai et al. [2008b]; Sacconi et al. [2010]; El-Gharbawy et al. [2011]

Table 1 Reported cases of Pompe disease patients with cerebrovascular involvement

Year of publication	Authors	Journal	n° of patients studied	Study method	Finding	Outcome
1985	Miyamoto et al	Acta Pathol Jpn	1 LOPD	Autopsy	Basilar artery aneurysm	SAH – death
1987	Braunsdorf et al	Neurosurgery	1 LOPD	unknown	Basilar artery aneurysm	Unknown
1987	Makos et al	Ann Neurol	3 LOPD	Autopsy	Basilar artery aneurysm	SAH – death 2/3
1988	Matsuoka et al	J Neurol	1 LOPD	Autopsy	Basilar artery aneurysm	SAH - death
1990	Kretzschmar et al	J Neurol Sci	1 LOPD	Autopsy	Small intracerebral aneurysms	Unknown
2005	Anneser et al	Neurology	1 LOPD	MRA	Dilated basilar artery	Unremarkable
2008	Brettschneider et al	Muscle Nerve	1 LOPD	MRI	Intracerebral hemorrhages	ICH – hemiplegia
2008	Refai et al	Surg Neurol	1 LOPD	MRI/CT – DSA	Basilar artery aneurysm	Basilar artery thrombosis - death
2008	Laforet et al	Neurology	3 LOPD	MRA	Basilar dolichoectasia, basilar artery aneurysm, dilative arteriopathy	SAH – death 1/3 Carotid artery dissection 1/3
2010	Renard et al	J Neurol Neurosurg Psychiatry	1 LOPD	MRA	Cerebral microbleeds – dilated basilar artery	Unremarkable
2010	Sacconi et al	J Neurol	6 LOPD	MRA	Basilar dolichoectasia, internal carotid ectasia	III c.n. paralysis - TIA
2014	Sandhu et al	J Vasc Interv Neurol	1 LOPD	MRA	Cerebral microhemorrhages	Thalamic hemorrhage
2014	Peric et al	Acta Neurol Belg	1 LOPD	CTA	Ruptured MCA aneurysm	SAH – clipped
2014	Quenardelle et al	J Neurol	1 LOPD	MRA	Dilative arteriopathy	Unremarkable
2015	Hensel et al	JIMD Rep	10 LOPD	MRA	Dilative arteriopathy – VBD	Unremarkable

LOPD late-onset Pompe disease, *SAH* sub-arachnoid hemorrhage, *ICH* intracerebral hemorrhage, *DSA* digital subtractive angiography, *MRA* magnetic resonance angiography, *CTA* computer tomography angiography, *c.n.* cranial nerve, *TIA* transient ischemic attack, *MCA* middle cerebral artery, *VBD* vertebrobasilar dolichoectasia

MALATTIA DI POMPE

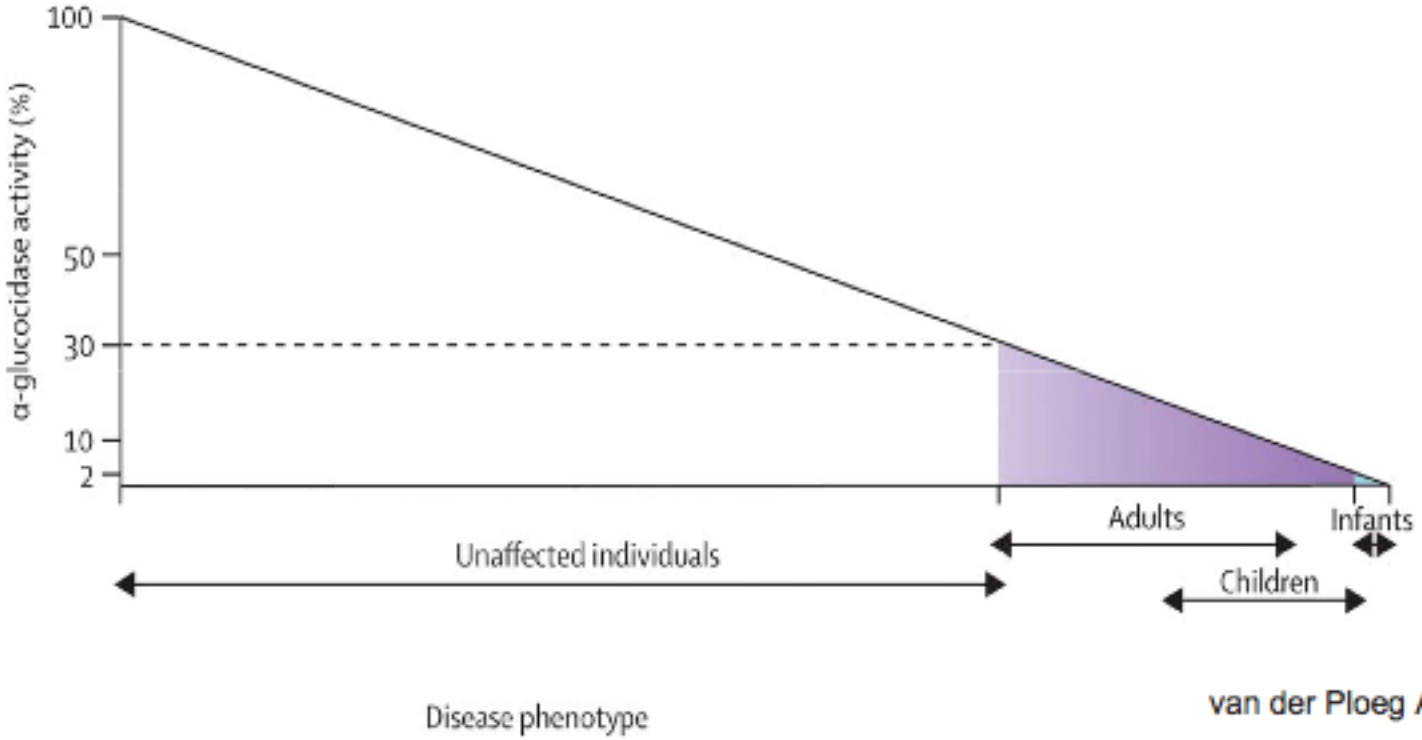

van der Ploeg AT, 2008

VARIANTE INFANTILE

VARIANTE GIOVANILE

VARIANTE DELL'ADULTO

Malattia di Pompe, forma tardiva (LOPD)

Dal 2006 Terapia enzima sostitutiva (ERT)

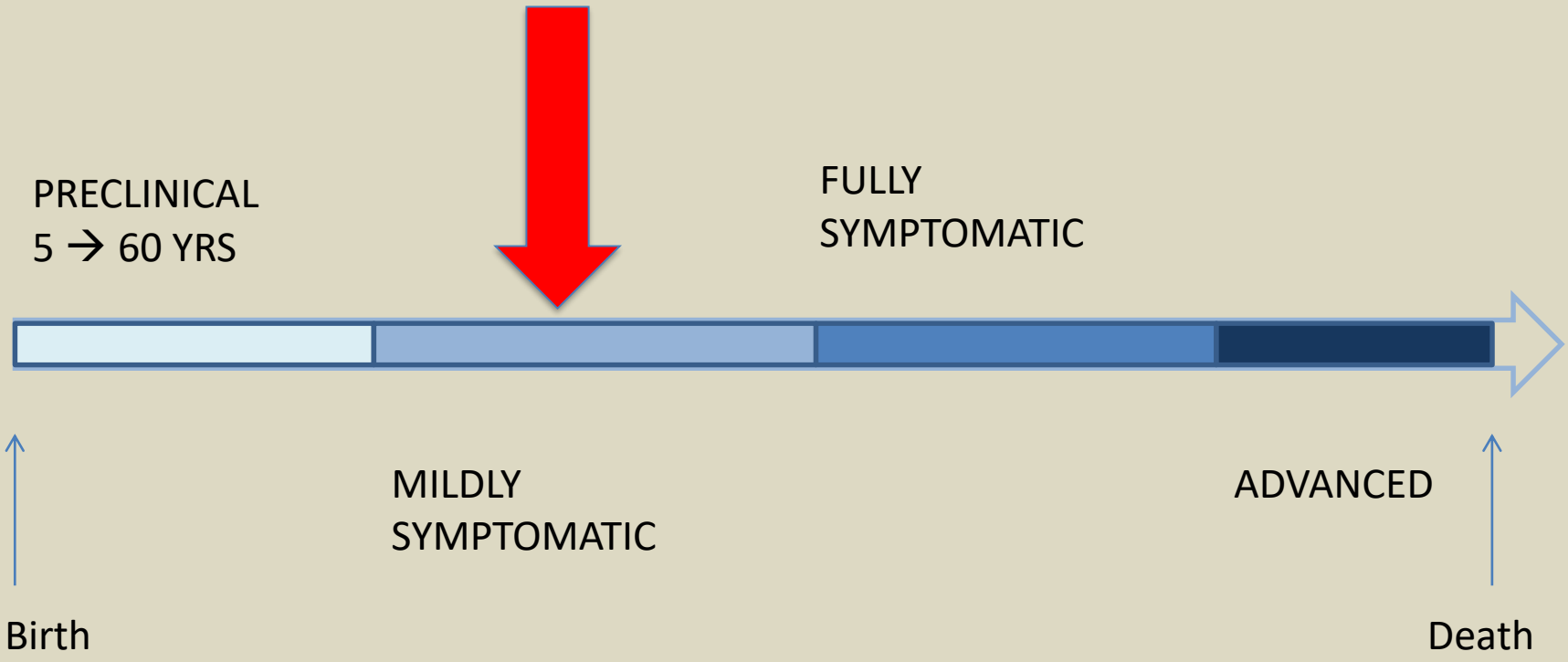

Malattia di Pompe, forma tardiva (LOPD)

1. ERT modifica la storia naturale della malattia, con decorso meno invalidante e miglioramento delle % di sopravvivenza (oltre 600 pazienti in 45 studi)

J Neurol (2012) 259:952–958
DOI 10.1007/s00415-011-6293-5

ORIGINAL COMMUNICATION

Observational clinical study in juvenile-adult glycogenosis type 2 patients undergoing enzyme replacement therapy for up to 4 years

C. Angelini · C. Semplicini · S. Ravaglia · B. Bembi · S. Servidei · E. Pegoraro · M. Moggio · M. Filosto · E. Sette · G. Crescimanno · P. Tonin · R. Parini · L. Morandi · G. Marrosu · G. Greco · O. Musumeci · G. Di Iorio · G. Siciliano · M. A. Donati · F. Carubbi · M. Ermani · T. Mongini · A. Toscano · The Italian GSDII Group

Malattia di Pompe, forma tardiva (LOPD)

1. ERT stabilizza la funzione respiratoria
2. In alcuni casi si riducono le ore di MIV
3. Fisioterapia respiratoria associata ad ERT migliora l'outcome clinico
4. L'esercizio aerobico e la dieta iperproteica sono utili, specie se assosciate

Malattia di Pompe

Urgenze/Emergenze

Anomalie vascolari: ESA, dissecazione aortica
Anestesia: eseguire valutazione funzionalità respiratoria pre-operatoria
Interventi chirurgici addominali: disfunzione diaframmatica, riduzione della CV
Gravidanza: elevazione del diaframma ed aumento della FR possono fare precipitare la funzione respiratoria

Forme infantili: esordio con floppy babies, insufficienza respiratoria, grave cardiomiopatia ipertrofica ➔iniziare immediatamente la ERT

REVIEW

Recommendations for anesthesia and perioperative management of patients with neuromuscular disorders

F. RACCA [1], T. MONGINI [2], A. WOLFLER [3], A. VIANELLO [4], R. CUTRERA [5]
L. DEL SORBO [6], E. C. CAPELLO [6], C. GREGORETTI [7], R. MASSA [8], D. DE LUCA [9]
G. CONTI [9], V. TEGAZZIN [10], A. TOSCANO [11], V. M. RANIERI [6*]

Minerva Anestesiol. 2013 Apr;79(4):419-33. Epub 2013 Feb 18.

Dipartimento di Neuroscienze “Rita Levi Montalcini”
Centro per le Malattie Neuromuscolari ‘Paolo Peirolo’
A.O. Città della Salute e della Scienza
Università di Torino

Prof.ssa Mongini
Dott.ssa Valentina Ponzalino, Dott.ssa Sara Bortolani
Dott.ssa Loredana Chiadò-Piat, Dott.ssa Elisa Vittonatto, Dott.ssa Silvia Boschi
Dott.ssa Enrica Rolle